Биомедицина • № 3, 2012, С. 18–24

Планирование доклинических исследований на светлогорских мини-свиньях в имплантологии

А.А. Кулаков[1], В.А. Бадалян[1], Г.Д. Капанадзе[2]

[1] – ФГБУ «ЦНИИС и ЧЛХ» Минздравсоцразвития РФ, Москва
[2] – ФГБУ «Научный центр биомедицинских технологий» РАМН, Московская область

Контактная информация: д.б.н. Гия Джемалиевич Капанадзе giyak@yandex.ru

Проведена экспериментальная работа на 8 мини-свиньях для определения процессов заживления и остеоинтеграции после формирования ложа под имплантат при помощи традиционных фрез и пьезозирургических насадок. Сроки наблюдений составили 1, 30, 90 и 180 дней. Были проведены рентгенологические, гистологические, гистоморфометрические исследования, в результате которых выявлена разница в группе, где применялись пьезохирургические насадки в сторону ускорения процессов интеграции и оптимизации заживления раневого процесса.

Ключевые слова: имплантаты, мини-свиньи, техника хирургического вмешательства, препарирование ложа под имплантат традиционными фрезами, пьезохирургия.

Изучение явления интеграции имплантата в костную ткань является важнейшей задачей хирургии и стоматологии. Исследования биосовместимости, первичной стабильности и надежности использования имплантатов проводятся как in vitro, так и in vivo. Экспериментальные исследования на тканях животных с целью имплантации известны с 1800 г. Однако вопросы оптимизации протокола проведения имплантации стали наиболее актуальными в последние 20 лет. Результаты, полученные в ходе доклинических исследований, позволяют значительно улучшить качество жизни людей [19].

Для расширения сферы исследовательской деятельности в этом направлении необходимы:

- поиск новых материалов для изготовления имплантатов, которые способны выдерживать значительные функциональные нагрузки;
- поиск оптимальных методик в инженерии тканей;
- получение информации о биологических реакциях организма на имплантацию того или иного материала.

Определение формы имплантата и области проведения имплантации необходимо проводить, основываясь на оценке большого количества биологических и химических реакций, происходящих в организме человека, а также на сам материал имплантата, его поверхность и те нагрузки, которые возникают в окружающих тканях в ответ на механическую травму, обусловленную введением имплантата.

В связи с этим, возникла необходимость определить:

1) оптимальную экспериментальную модель для проведения доклинических исследований в имплантологии;

2) сроки и протокол хирургических вмешательств при операции имплантации;

3) возможности патогистологических исследований, исходя из выбранной модели для доклинических исследований.

Выбор экспериментальной модели обычно базируется на следующих параметрах: расходы на приобретение и содержание животных; биоэтические нормы использования животных в острых экспериментах (эксперименты данного характера, как правило, включают себя гистологические исследования); устойчивость к инфекциям; удобные хирургические доступы; относительное анатомическое, биологическое и физиологическое сходство с человеком; возможность экстраполяций полученных результатов на человека [15].

К тому же, продолжительность жизни лабораторных животных выбранного вида должна быть не короче, чем сроки исследования. Для изучения взаимодействия «кость-имплантат» очень важной составляющей является сходство микроструктурного состава кости животных и человека, и, наконец, размер животного или исследуемого органа должен соответствовать таковым у человека.

Для определения регенерации периодонта до последнего времени собаки использовались в 32%, нечеловеческие приматы – в 16%, крысы – в 11%, кролики – в 4%, свиньи – в 2%, овцы – в 1% исследований [13].

Несмотря на то, что собаки из-за кинетики заживления и анатомии зубов являются сходной моделью с человеком [21], экономические условия, размеры животных, биоэтические преграды создают определенные проблемы для проведения острого эксперимента.

Многочисленные исследования в хирургической стоматологии и ортопедии (почти 35%) на первоначальных стадиях проводятся с использованием кроликов. Это объясняется относительной дешевизной модели, быстрыми сроками физиологического созревания, удобством содержания и кормления в лабораторных условиях этих животных. Недостатками при использовании кролика как животной модели является его размер и расхождение по строению костной ткани в сравнении с человеческим. Более того, кролики по микроструктуре кости очень отличаются от людей [20].

Из крупных лабораторных животных для проведения биомедицинских экспериментов, в том числе и костной имплантации, с учётом сходства зубочелюстного аппарата, многие зарубежные исследователи предпочтение отдают мини-свиньям [5, 6, 10, 11]. По макроструктуре, анатомии, морфологии, минерализации и заживлению костной ткани свинья считается лабораторным животным, имеющим наибольшее сходство с человеком [14, 15, 17]. Минеральный состав кости мини-свиней похож на таковой человека [4].

В литературных источниках отмечается, что процессы костного ремоделирования у свиней (т.е. перестройка уже имеющейся структуры кости) аналогичны процессам, происходящим у человека [7, 8].

При сравнении скоростей регенерации костной ткани у собак, мини-свиней и людей выявлено, что у последних двух они сходны (у собак – 1,5-2 μm в день; у мини-свиней – 1,2-1,5 μm в день; у человека – 1-1,5 μm в день) [12].

Свинья, как и человек, пережёвывает, перетирает пищу. Действие жевательной мускулатуры у собак аналогично таковому у свиней, но отличается возможностью очень широкого разведения челюстей, сильного их смыкания. Движения в боковые стороны у неё отсутствуют [1, 2, 9].

На основании вышеизложенного, можно заключить, что для изучения процессов остеоинтеграции и заживления мягких тканей при имплантации в качестве экспериментальной модели предпочтение отдается использованию мини-свиней [3, 18, 22].

Материалы и методы

Экспериментальное исследование проведено на базе ФГБУ «НЦБМТ» РАМН. Животных содержали в виварии лаборатории биомедицины в стандартных станках индивидуально. Кормили комбикормом для свиней ПК 58, воду животные получали вволю. Поддерживалась температура 20-22°С и влажность 60-70%. Освещение естественное. Протокол исследования перед началом опыта был рассмотрен и одобрен биоэтической комиссией ФГБУ «НЦБМТ» РАМН. В эксперименте использовались 8 голов светлогорских мини-свиней (половозрелые самцы с постоянными зубами). Изначальная масса животных – 35кг±15%. Все операции осуществлялись с применением препарата «Золетил» (Вирбак, Франция). Перед наркозом за 30 мин проводилась премедикация внутримышечным введением растворов дроперидола, атропина и седуксена. На первом этапе были удалены зубы (резцы и клыки) с 2-х сторон на верхней челюсти. Через 2 мес. на втором этапе в область удалённых зубов установлены винтовые имплантаты системы

а) слева

б) справа

Рис. 1. Вид тканей до хирургического вмешательства.

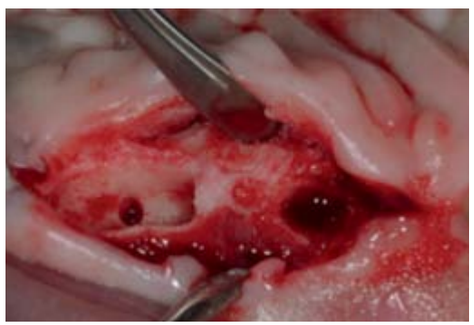

Рис. 2. Формирование ложа для имплантации в лунке удаленного зуба и в костной ткани.

«Astra» (Швеция), «Xi-Ve» (Германия) и «Implantium» (Корея), по 2 имплантата с каждой стороны (рис. 1а, б). Выведение животных из эксперимента проводили путем пропускания через тело электрического тока из городской сети.

В некоторых случаях было проведено удаление и одномоментная установка имплантатов в лунку.

Ложе имплантата сформировано при помощи традиционных боров и фрезов. Разрезы проведены с применением тра-

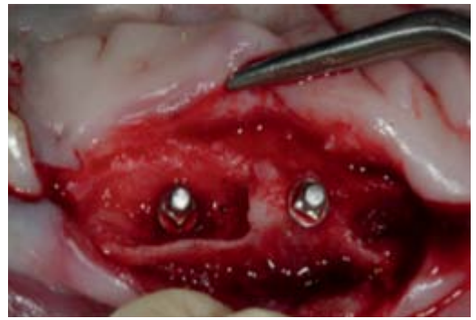

Рис. 3. Операционное поле после установки имплантатов.

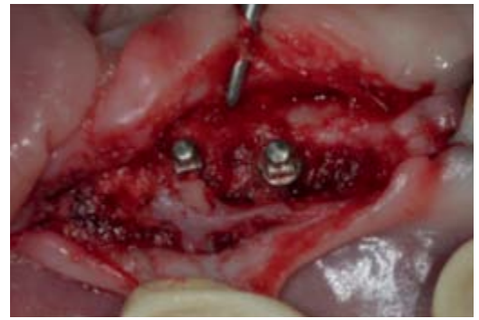

Рис. 4. Формирование ложа при помощи пьезохирургических насадок и установка имплантатов.

диционных скальпелей, рана ушита нитью Vicryl № 3 (рис. 2, 3).

Также разрезы были проведены с помощью микроскальпелей, ложе имплантата сформировано пьезохирургическими насадками (рис. 4). Наложены швы Prolene № 6 и 7 (рис. 5а, б). Кроме этого, для определения состояния стенок ложа, сформированного под имплантаты с использованием различных методов, в одну

а

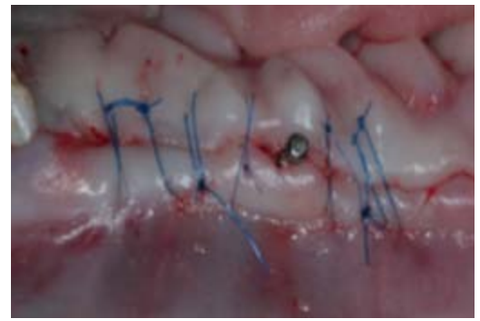

б

Рис. 5. После ушивания раны Vycryl №3 (а) и Prolene № 6 (б).

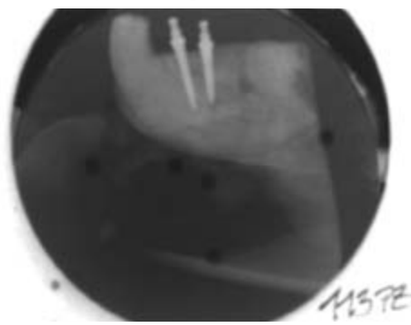

а

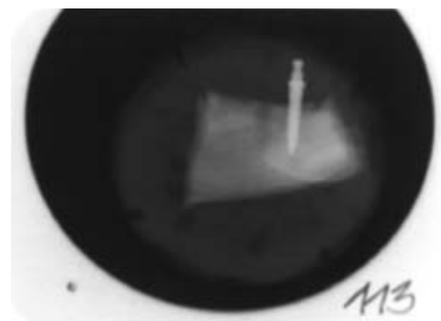

б

Рис. 6. Рентгенография тканевых фрагментов слева (а) и справа (б).

а б

Рис. 7. Патогистологическое исследование тканевых фрагментов:
а – один имплантат;
б – ложе, сформированное под имплантат, при помощи фрез. Ложе заполнено костной стружкой, края костной раны гладкие, компрессия незначительная. Новообразованная костная ткань окрашена в темнофиолетовый цвет, «старая» кость – в светлофиолетовый, мягкие ткани – в голубой (недекальцинированные шлифы, окрашены азур II и парарозанилин, натуральное увеличение х 50).

а б

Рис. 8. Патогистологическое исследование тканевых фрагментов:
а – установленный имплантат;
б – ложе, сформированное под имплантат при помощи пьезохирургических насадок; минимальная фиксация имплантата в кости. При анализе поперечного среза ложа имплантата, в ране не выявлено костных опилок, в области дна определяется неровная поверхность и отсутствие компрессии костной ткани вокруг нее.

из лунок с каждой стороны инсталляция имплантатов не проводилась (в группе исследования 1-х суток).

В послеоперационном периоде животным созданы надлежащие условия ухода и питания. Сроки выведения мини-свиней из эксперимента – 1, 30, 90, 180 суток.

Тканевые фрагменты, полученные из области экспериментального исследования, направлены на гистологию (рис. 7, 8). Животные были выведены из эксперимента внутримышечной инъекцией листенона.

Недостатком, который необходимо учитывать при планировании доклинических исследований в имплантологии на мини-свиньях, является плотность костной ткани (D 1), что очень важно принимать во внимание при формировании ложа под имплантат.

Для использования мини-свиней в качестве экспериментальной модели необходимо учитывать следующие рекомендации:

1. Четкое планирование экспериментальной модели, что исключит неточности и потерю времени при проведении самого эксперимента.

2. При планировании исследований, проводимых при установке имплантатов, следует использовать имплантаты маленького диаметра (2; 2,5; 3 мм) и длиной не более 11 мм.

3. Удаление зубов в некоторых случаях не является обязательным, так как промежутков между зубами достаточно

для установки имплантата. Можно также установить имплантат в лунку непосредственно сразу после удаления.

4. Необходимо проведение рентгенологического исследования на всех этапах: до и после операции, во время выведения животных из эксперимента (это даст возможность правильно оценить изучаемую область).

5. Биологические особенности мини-свиней позволяют совместить 2 экспериментальные модели (например, имплантация и увеличение объема гребня, или операции на мягких тканях).

Заключение

Проведенное исследование убедительно продемонстрировало, что мини-свиньи являются оптимальной моделью при изучении имплантации с использованием различных методов для формирования ложа под имплантат. Выбранная экспериментальная модель позволяет в течение достаточного количества времени оценить состояние костной и мягкой тканей в ранее оперированной зоне. За время проведения эксперимента не призошло потери ни одного животного. Все установленные имплантаты интегрировались, что позволило провести объективную ступенчатую оценку остеоинтеграции.

Список литературы

1. ***Ашуев Ж.А., Кулаков А.А., Капанадзе Г.Д.*** Использование мини-свиней в экспериментальной имплантологии // Биомедицина. 2007. №6. С. 81-88.

2. ***Капанадзе Г.Д.*** Использование миниатюрных свиней в биомедицинских экспериментах // Биомедицина. 2006. №2. С. 40-51.

3. ***Сарвилина И.В., Каркищенко В.Н., Горшкова Ю.В.*** Междисциплинарные исследования в медицине. М.: Техносфера. 2007. 368 с.

4. ***Aerssens J., Boonen S., Lowet G., Dequeker J.*** Interspecies differences in bone composition, density, and quality: potential implications for in vivo bone research // Endocrinology . 1998. Vol. 139. № 4. P. 663-670.

5. ***Block M.S., Gardiner D., Almerico B., Neal C.*** Loaded hydroxyapatite- coated implants and uncoated titanium-threaded implants in distracted dog alveolar ridges // Oral Surg. 2000. –Vol. 89. № 6. P. 676-685.

6. ***Gaggl A., Schultes G., Regauer S., Karcher H.*** Healing process after alveolar ridge distraction in sheep // Oral Surg. 2000. Vol. 90. № 4. P. 420 - 429.

7. ***Mosekilde L., Kragstrup J., Richards A.*** Compressive strength, ash weight, and volume of vertebral trabecular bone in experimental fluorosis in pigs // Calcif. Tissue Int . 1987. Vol. 40. P. 318-322.

8. ***Mosekilde L., Weisbrode S.E., Safron J.A., Stills H.F., Jankowsky M. L., Ebert D.C., Danielsen C.C., Sogaard C.H., Franks A.F., Stevens M.L., Paddock C.L., Boyce R.W.*** Calcium-restricted ovariectomized Sinclair S-1 minipigs: an animal model of osteopenia and trabecular plate perforation // Bone. 1993. Vol. 14. P. 379-382.

9. ***Newman E., Turner A.S., Wark J.D.*** The potential of sheep for the study of osteopenia: current status and comparison with other animal models // Bone. 1995. Vol. 16. P. 277S-284S.

10. ***Oda T., Sawaki Y., Ueda M.*** Experimental alveolar ridge augmentation by distraction osteogenesis using a simple device that permits secondary implant placement // Int J. Oral Maxillofac. Implants. 2000. Vol. 15. P. 95-102.

11. ***Osaka Y., Kitano S., Wada K., Komori T.*** Endosseous implants in horizontal

alveolar ridge distraction osteogenesis // Int. J. Oral Maxillofac. Implants. 2002. Vol. 17., № 4. P. 846-853.

12. ***Pearce A.I., Richards R., Milz S., Schneider E.*** Animal models for implant biomaterial research in bone // Europ. Cells and Materials. 2007. Vol. 13. P. 1-10.

13. ***Pellegrini G., Seol Y.G., GruberR., Giannobili W.V.*** Pre-clinical models for oral and periodontal reconstructive therapies // J. Dent. Res. 2009. Vol. 88. P. 1065-1076.

14. ***Raab D.M., Crenshaw T.D., Kimmel D.B., Smith E.L.*** A histomorphometric study of cortical bone activity during increased weight-bearing exercise // J. Bone Miner. Res. 1991. Vol. 6. № 4. P. 741-749.

15. ***Schimandle J.H., Boden S.D.*** Spine update. The use of animal models to study spinal fusion // Spine. 1994. Vol. 19. P. 1998-2006.

16. ***Swindle M.M., Smith A.C., Hepburn B.J.*** Swine as models in experimental surgery // J. Invest. Surg. 1988. №1 P. 65-79.

17. ***Thorwarth M., Schultze-Mosgau S., Kessler P., Wiltfang J., Schlegel K.A.*** Bone regeneration in osseous defects using a resorbable nanoparticular hydroxyapatite // J. Oral Maxillofac. Surg. 2005. Vol. 63. P. 1626-1633.

18. ***Tumbleson M.E., Schook L.B.*** Advances in swine biomedical research. New York, 1996. C. 1-19.

19. ***Voigt J., Borysiewicz L.*** Uniting research into human and animal health // Vet. Rec. 2010. Vol. 166. № 13. P. 406-407.

20. ***Wang X., Mabrey J.D., Agrawal C.M.*** An interspecies comparison of bone fracture properties // Biomed. Mater. Eng. 1993. Vol. 8. P. 1-9.

21. ***Wikesjo U.M., Selvig K.A., Zimmerman G., Nilveus R.*** Periodontal repair in dogs: healing in experimentally created chronic periodontal defects // J. Periodontal. 1991. Vol. 62. P. 258-263.

22. ***Wikesjo U.M., Sigurdsson T.J., Lee M.B., Tatakis D.N., Selvig K.A.*** Dynamics of wound healing in periodontal regenerative theraphy // J. Calif. Dent. Assoc. 1995. Vol. 23. P. 30-35.

Planning of preclinical researches in implantology on mini-pigs

A.A. Kulakov, V.A. Badalyan, G.D. Kapanadze

To determine the processes of healing and osteointegration, after implant bed preparation with traditional burs in compare with piezosurgical tips were done on the 8 mini-pigs in experiment. The follow-up was 1, 30, 90 and 180 days. Radiological, histological, histomorphometric study were performed. In group with piezosurgical tips showed accelerating the integration and optimization of the wound healing processes.

Key words: implants, mini-pigs, surgical technique, traditional implant bed preparation, piezosurgery, osteointegration.

Влияние биомеханических свойств корнеосклеральной капсулы глаза на гидродинамику внутриглазной жидкости

Е.Н. Иомдина[1], О.А. Киселева[1], Л.А. Назаренко[1], Н.Ю. Игнатьева[2], В.Н. Баграташвили[3]

[1] – ФГБУ «Московский НИИ глазных болезней им. Гельмгольца» Минздравсоцразвития, Москва
[2] – МГУ имени М.В Ломоносова, Москва
[3] – ФГБУН Институт проблем лазерных и информационных технологий РАН, Троицк

Контактная информация: д.б.н. Иомдина Елена Наумовна iomdina@gmail.com

Предполагают, что нарушение биомеханических свойств склеры в области диска зрительного нерва и корнеосклеральной оболочки глаза в целом может играть существенную роль в патогенезе первичной открытоугольной глаукомы (ПОУГ). Цель работы: экспериментальное изучение влияния биомеханических свойств склеры на состояние гидродинамики внутриглазной жидкости (ВЖ). Для этого определяли механические характеристики и уровень поперечных сшивок коллагена склеры, а также гидродинамические показатели 1) интактных глаз молодых (2-х-месячных) и старых (2-х-летних) кроликов; 2) глаз, подвергнутых *in vivo* воздействию треозы, повышающей поперечную связанность коллагена; 3) глаз молодых и старых кроликов, а также кроликов, подвергнутых *in vivo* воздействию треозы, после воздействия *in vivo* протеолитическим ферментом (коллализином). Гидродинамические показатели оценивали с помощью Глаутест 60. Для определения уровня поперечной связанности коллагена склеры использовали метод дифференциальной сканирующей калориметрии. Биомеханические показатели склеры оценивали с помощью Autograph AGS-H. Показано, что нормальное возрастное увеличение жесткости (модуля упругости) склеры с 23,1±4,2 МПа до 41,4±6,3 МПа сопровождается умеренным ростом поперечных сшивок и незначительным снижением оттока ВЖ. В то же время повышение жесткости склеры (до 65,4±6,0 МПа), вызванное воздействием треозы, т.е. патологическим ростом уровня поперечной связанности, сопровождается небольшим повышением внутриглазного давления и значимым ухудшением оттока ВЖ. Под воздействием коллализина у старых животных снизилась жесткость склеры (до 27,9±4,9 МПа) и улучшилась гидродинамика ВЖ, соответствующие показатели у молодых животных изменились незначительно. Жесткость склеры, обработанной треозой и содержащей избыточные поперечные сшивки, также снизилась под воздействием коллализина (до 43,4±4,5 МПа), при этом улучшилась гидродинамика ВЖ. Очевидно, биомеханические свойства склеры оказывают влияние на гидродинамику глаза: при повышении жесткости склеры за счет избыточного формирования поперечных связей в ее коллагеновых структурах отток ВЖ снижается, что может быть риск-фактором развития ПОУГ. Протеолитическая терапия с помощью коллализина дает возможность снизить число таких сшивок, уменьшить жесткость склеры и улучшить гидродинамические показатели глаза.

Ключевые слова: склера, внутриглазная жидкость, коллаген, поперечные связи, модуль упругости, глаукома.

Введение

Первичная открытоугольная глаукома (ПОУГ) – многофакторное заболевание глаза, характеризующееся повышением внутриглазного давления (ВГД), прогрессирующей атрофией зрительного нерва и сужением поля зрения, приводящее к необратимой утрате зрительных функций [12, 13]. Несмотря на значительные успехи, достигнутые в последние годы в лече-